Archive of SID

TUMJ مجله دانشکده پزشکی، دانشگاه علوم پزشکی تهران، خرداد ۱۴۰۱، دوره ۸۰، شماره ۳، صفحه‌های ۱۶۸ تا ۱۷۹ مقاله اصیل

ارزیابی درمان ترکیبی سلول‌های بنیادی مشتق از مغز استخوان (BM-MSCs) و لوسیون ترمیم‌کننده حاوی عسل، پروپولیس و آلوئه‌ورا در بهبود زخم سوختگی درجه دو در مدل حیوانی

طاهره عباسی معیر[۱]، عزیز قهاری[۲]، طیبه رستگار[۱]، فاطمه ملک[۱]، فرزانه رضایی یزدی[۱]، کامیار غفاری دافچاهی[۱]، نسرین تک زارع[۱*]

۱- گروه آناتومی، دانشکده پزشکی، دانشگاه علوم پزشکی تهران، تهران، ایران.
۲- مرکز تحقیقات سوختگی، دانشگاه بریتیش کلمبیا، ونکوور، کانادا.

*نویسنده مسئول: تهران، خیابان پورسینا، دانشگاه علوم پزشکی تهران، دانشکده پزشکی، گروه آناتومی.
تلفن: ۸۸۹۵۳۰۰۸-۰۲۱
E-mail: takzaree@tums.ac.ir

چکیده

دریافت: ۱۴۰۰/۱۰/۰۵ ویرایش: ۱۴۰۰/۱۰/۱۲ پذیرش: ۱۴۰۱/۰۲/۲۵ آنلاین: ۱۴۰۱/۰۳/۰۱

زمینه و هدف: یکی از چالش‌های علم پزشکی ترمیم زخم‌های سوختگی است. هدف از مطالعه حاضر ارزیابی درمان با لوسیون حاوی عسل، آلوئه‌ورا، بره موم و سلول‌های بنیادی مشتق از مغز استخوان در بهبود زخم سوختگی درجه دو در مدل حیوانی است.

روش بررسی: این مطالعه تجربی در حیوان خانه دانشکده پزشکی دانشگاه علوم پزشکی تهران، از مهر ماه ۱۳۹۹ تا آبان ماه ۱۳۹۹ انجام شد و ۷۲ رت پس از سوختگی در شش گروه با دوره‌های ۷، ۱۴ و ۲۱ روزه تقسیم‌بندی شدند: شاهد(بدون درمان)، کنترل مثبت (پماد سیلورسولفادیازین ۱٪)، تجربی اول (سلول‌های بنیادی)، تجربی دوم (لوسیون)، تجربی سوم (سلول‌های بنیادی و لوسیون)، تجربی چهارم (DMEM). از سطح زخم در روزهای صفر، ۴، ۷، ۱۰، ۱۴، ۱۷ و ۲۱ عکس تهیه شد و مساحت زخم توسط نرم‌افزار image J محاسبه گردید. در روزهای ۷، ۱۴، ۲۱ نمونه‌ها جهت رنگ‌آمیزی H&E، تری‌کروم ماسون و بررسی‌های IHC و RT-PCR تهیه شدند و نتایج با نرم‌افزار Graph Pad Prism8 و آزمون‌های Analysis of variance، Two Way و Tukey بررسی شد.

یافته‌ها: ارجحیت درمان با گروه درمان ترکیبی و سپس با گروه لوسیون بود. در تصاویر ماکروسکوپیک و میکروسکوپیک، بیشترین میزان پوشش زخم و حضور رشته‌های کلاژن بالغ در گروه درمان ترکیبی مشاهده شد. نتایج آنالیزها نیز بیانگر افزایش اپیتلیزاسیون، گرانولیشن، رسوب کلاژن، آنژیوژنز و تکثیر سلول‌های فیبروبلاست و کاهش التهاب در گروه درمان ترکیبی بود. گروه درمان ترکیبی بیشترین میزان بیان ژن TGF-β را دارا بود (P<۰/۰۵).

نتیجه‌گیری: درمان ترکیبی لوسیون و سلول‌های بنیادی مشتق از مغز استخوان در ترمیم زخم سوختگی درجه دو در مدل حیوانی تاثیرات هم‌افزایی داشته و منجر به تسریع ترمیم زخم‌های سوختگی می‌شود.

کلمات کلیدی: آلوئه‌ورا، عسل، پروپولیس، سلول‌های بنیادی، ترمیم زخم.

مقدمه

در سوختگی درجه دوم، اپیدرم و بخشی از درم درگیر می‌گردد. پوست به‌عنوان بزرگترین ارگان بدن وظایف گوناگونی را عهده‌دار است و ایجاد سوختگی می‌تواند منجر به اختلال در عملکردهای پوستی گردد.[۱] هدف نهایی در تمام درمان‌های سوختگی بهبود هرچه سریعتر پوست به‌عنوان اولین سد دفاعی بدن در برابر تجمع میکروب‌ها و اتلاف مایعات می‌باشد. التیام زخم فرایندی پیچیده است که دارای فازهای مختلف و پیوسته می‌باشد: هموستاز، التهاب، تکثیر و بلوغ.[۲]

به‌منظور درمان زخم‌های سوختگی، درمان‌های موضعی بسیاری انجام می‌گیرد، با این وجود درمان‌های متداول در ترمیم زخم ناشی از

[Downloaded from tumj.tums.ac.ir on 2022-11-27]

www.SID.ir

Archive of SID

سوختگی چندان موفق نبوده‌اند. از این میان استعمال سولفادیازین نقره ۱٪ Silver sulfadiazine (SSD) شایع‌تر می‌باشد اما استفاده طولانی مدت آن عوارضی مانند پیگمانتاسیون، مسمومیت با نقره و لکوپنی در پی دارد، بنابراین رویکرد محققین به سمت داروهایی از منابع گیاهی و طبیعی است.[۳]

از آن جمله، ژل آلوئه‌ورا می‌باشد که سابقه‌ای طولانی در درمان بسیاری از امراض دارد. ژل آلوئه‌ورا داخل برگ‌های آن می‌باشد.[٤] این ژل دارای مقادیری از ویتامین‌ها می‌باشد و همین‌طور به‌دلیل دارا بودن آب فراوان از خشکی پوست ممانعت می‌کند که در روند ترمیم زخم موثر می‌باشد.[۲] عسل نیز برای ترمیم زخم‌های سوختگی استفاده می‌شده است. عسل با PH معادل ٤/٥-۳/۲ دارای خواص ضد باکتریایی است.[٥]

به‌طور کلی تاثیرات عسل در بهبود زخم از طریق افزایش اپیتلیزاسیون (Epithelialization)، گرانولاسیون (Granulation) و آنژیوژنزیس (Angiogenesis) گزارش شده است.[٦] در گذشته، پروپولیس (Propolis) (بره موم) به‌منظور درمان بیماری‌های عفونی مورد استفاده بوده است.[۷] محققین دریافته‌اند پروپولیس دارای خواص ضدویروسی، ضدقارچی و ضدباکتریایی می‌باشد.[۸]

در سال‌های اخیر، توانایی سلول‌های بنیادی در روند آنژیوژنزیس، گرانولاسیون و اپیتلیزاسیون گزارش شده که در نهایت موجب تسریع در روند ترمیم زخم می‌گردد.[۹] سلول‌های بنیادی مزانشیمال استرومال (MSCs) سلول‌هایی هستند که در واقع از مغز استخوان جدا می‌شوند و قادر به تولید بافت‌های همبند نظیر پوست هستند.[۱۰] نقش موثر سلول‌های بنیادی مزانشیمال مغز استخوان (BMSCs) در ترمیم زخم‌ها گزارش شده است.[۱۱]

با توجه به تاثیرات ذکر شده برای عسل، پروپولیس، آلوئه‌ورا و همچنین توانایی سلول‌های بنیادی در تمایز به انواع سلول‌ها و ترشح سیتوکین‌ها، و از آنجایی که تاکنون مطالعه‌ای که تاثیر همزمان آنان را بررسی نماید، صورت نگرفته است و ممکن است ترکیب موارد ذکر شده در التیام زخم سوختگی موثرتر باشد، بنابراین در تحقیق حاضر سعی بر آن بوده اثر هم‌افزایی (Synergistic) درمان با ترکیبی از لوسیون حاوی عسل، پروپولیس و آلوئه‌ورا با BM-MSCs در روند ترمیم زخم سوختگی در مدل حیوانی، مورد بررسی قرار گیرد.

BM-MSCs سلول‌های بنیادی مزانشیمال مشتق از مغز استخوان، فسفات بافر سالین (PBS)، سیلور سولفادیازین (SSD)، هماتوکسیلین و ائوزین (H&E)، فاکتور رشد تغییردهنده بتا (TGF-β)، واکنش زنجیره‌ای پلیمراز رونویسی معکوس (RT-PCR)، DMEM. (Dulbeccos Modified Eagle Medium).

روش بررسی

در این مطالعه تجربی که از مهر ماه ۱۳۹۹ تا آبان ماه ۱۳۹۹ در حیوان خانه گروه آناتومی دانشکده پزشکی دانشگاه علوم پزشکی تهران به انجام رسید، از ۷۲ سر رت نر بالغ نژاد ویستار در محدوده سنی ٤-۳ ماه و محدوده وزنی gr ۲۰۰-۲۵۰ استفاده شد. رت‌ها در قفس‌های استانداردی به‌طور مجزا نگهداری شدند. شرایط حیوان‌خانه در حد استانداردهای لازم بود. پروتکل این تحقیق براساس قوانین بین‌المللی در مورد حیوانات آزمایشگاهی صورت گرفت و در کمیته اخلاق و پژوهش دانشگاه علوم پزشکی تهران به تصویب رسید (IR.TUMS.MEDICINE.REC.1399.598).

روش نمونه‌گیری و حجم نمونه، با استفاده از داده‌های مقاله مشابه که مشتمل بر میانگین و انحراف معیار متغیرهای پیامد در گروه‌های مختلف است، با استفاده از نرم‌افزار G-Power version 3.1.7 و در دو وضعیت One-way analysis of variance (ANOVA) و دیگری Analysis of variance of duplicate data برای ارزیابی تغییرات درون گروهی در روزهای ۱، ٤، ۷، ۱۰ و ۱٤) حجم نمونه محاسبه گردید. در تمامی حالات، در حداکثر موارد، ۱۲ رت در هر گروه (مجموعا ۷۲ رت در شش گروه ۱۲ تایی) برای رسیدن به اهداف مطالعه مناسب می‌باشد.

به‌منظور ایجاد سوختگی، رت‌ها توسط تزریق داخل صفاقی کتامین هیدروکلراید کالیپسو (Calypso Ketamine HCL, Ketalar Gedeonrichter, Germany) به‌میزان ۵۰ mg/kg و دیازپام (Valium, Iran Chemidarou) به میزان ٤/٥ mg/kg بی‌هوش شدند و پنتازوسین (Pentazocine, Toliddaru, Iran) را به میزان ۰/٤ mg/kg به شکل زیر جلدی جهت تسکین درد دریافت کردند.[۱۲]

موهای بخشی از پشت گردن حیوان تراشیده و سطح فلزی به شعاع ۱۰ mm را در آب ۱۰۰ °C و به‌مدت ٦۰ s حرارت دادیم و

[Downloaded from tumj.tums.ac.ir on 2022-11-27]

www.SID.ir

Archive of SID

سپس ۱۰ s، بدون اعمال فشار بر پشت گردن موش‌ها قرار دادیم. روز ایجاد سوختگی روز صفر در نظر گرفته شد.[۱۳]

رت‌ها پس از سوختگی به‌طور تصادفی در شش گروه ۱۲ تایی با دوره‌های بررسی ۷، ۱٤، ۲۱ روزه تقسیم شدند. گروه تجربی اول (سلولی)، در روز اول 10^6 سلول بنیادی پاساژ چهار در ۱۰۰ µl DMEM را تقسیم بر چهار کرده و به‌صورت اینترادرمال در چهار منطقه اطراف زخم تزریق کردیم.[۱٤]

گروه تجربی دوم (لوسیون)، روزانه یک بار و به میزان ۲ mg از لوسیون ترکیبی تا روز برداشت نمونه بر روی زخم سوختگی قرار دادیم. حجم لوسیون مورد استفاده به میزانی بود که زخمی به مساحت ۳/۱٤ cm^2 به‌طور کامل پوشیده شد. در گروه تجربی سوم (درمان ترکیبی)، در روز اول 10^6 سلول بنیادی پاساژ چهار در ۱۰۰ µl DMEM را تقسیم بر چهار کرده و به‌صورت اینترادرمال در چهار منطقه در اطراف زخم تزریق کردیم. پس از آن روزانه یک بار و به میزان ۲ mg از لوسیون ترکیبی تا روز برداشت نمونه بر روی زخم سوختگی قرار گرفت.

گروه تجربی چهارم (محیط کشت)، در روز اول ۱۰۰ µl DMEM را تقسیم بر چهار کرده و به‌صورت اینترادرمال در چهار منطقه در اطراف زخم تزریق کردیم.

در گروه کنترل مثبت (سیلورسولفادیازین)، روزانه یک بار و به میزان ۲ mg از پماد SSD ۱٪ تا روز برداشت نمونه بر روی زخم سوختگی قرار گرفت. گروه شاهد (کنترل)، هیچ درمانی دریافت نکرد. زخم‌ها در پشت گردن حیوان ایجاد شد تا نتوانند دست‌کاری کنند وتمام درمان‌ها بدون پانسمان و به‌صورت مستقیم اعمال شد.

عسل مورد استفاده، عسل آویشن بود که از کندوهای زنبور عسل واقع در آذربایجان تهیه و در آزمایشگاه بیوشیمی آنالیز شد و عسلی با رطوبت ۱۵٪، pH=۳/۸،گلوکز ٤۰٪، فروکتوز ۳۵٪، سوکروز ۳٪ وارد پروسه تحقیق شد. از پرتودهی گاما به‌منظور ضدعفونی عسل استفاده گردید.[۱۵]

پروپولیس نیز از کندوهای زنبور عسل در آذربایجان جمع‌آوری و طبق روش Bosio عصاره الکلی آن تهیه شد.[۱٦] برگ‌های آلوئه‌ورا از باغ کشاورزی کرج فراهم و پس از شست‌وشو، ضدعفونی و ایجاد برش طولی، ژل آن استخراج و توسط دستگاه هموژنایزر میکس و سپس فیلتر شد و ژلی با غلظت ۹۵٪ فراهم شد.[۲] برای تهیه لوسیون مورد نظر، اسانس الکلی Propolis، ژل آلوئـه‌ورا و عـسل به میزان ۱۰۰ mg با هم ترکیب گردید.

تک تک مواد تشکیل‌دهنده لوسیون پیش‌تر در تحقیقات دیگر استفاده شده و ترکیب مورد نظر هم در تحقیقی بررسی شده و گواهی ثبت و اختراع را دریافت کرده است. جهت استخراج سلول‌های بنیادی مشتق از مغز استخوان، ابتدا موش‌های صحرایی بالغ نر نژاد ویستار با وزن حدود ۲۵۰ gr–۲۰۰ قربانی شده و پس از جداسازی تیبیا و فمور، محتویات مغز استخوان با روش فلاشینگ ابتدا به داخل لوله فلش شده و پس از آن به فلاسک مخصوص کشت تخلیه شد.

فلاسکِ محتوی سلول، داخل انکوباتوری با دمای ۳۷ °C، CO_2 ۵٪ و رطوبت ۹۵٪ قرار گرفت و پاساژ سلولی زمانی انجام گرفت که سلول‌ها بر اثر تکثیر، کف فلاسک را پر کردند.[۱۷]

هر دو روز یک بار محیط کشت سلول‌ها با محیط جدید تعویض گردید و زمانی‌که حدود ۸۰٪–۷۰ کف فلاسک کشت در اثر تکثیر سلول‌ها پر شد، پاساژ سلولی انجام گرفت. سلول‌های استرومایی به کف فلاسک چسبیده باقی ماندند و سایر سلول‌های خونی با تعویض محیط خارج شدند.

به ۱۰ µl از سوسپانسیون سلول‌های کشت داده شده ۱۰۰ µl بافر PBS اضافه کردیم و شمارش سلول‌های بنیادی پاساژ چهار را با استفاده از لام نئوبار انجام دادیم. در گروه‌های تحت درمان با سلول بنیادی در روز صفر 10^6 سلول‌های بنیادی پاساژ چهار را به چهار قسمت تقسیم کردیم و سلول‌ها را با سرنگ ۳۱ گیج به چهار ناحیه در اطراف زخم سوختگی تزریق کردیم.[۱۸]

در روزهای صفر، ٤، ۷، ۱۰، ۱٤، ۱۷ و ۲۱ از سطح زخم عکس تهیه و توسط نرم‌افزار (1.46r, Java 1.6.0-20 Cambridge Image J (University مساحت سطح زخم محاسبه و با فرمول زیر میزان درصد بهبودی به‌دست آمد.[۱۹]

$$\text{درصد بهبودی زخم} = \frac{\text{سطح زخم در روز } \chi - \text{سطح زخم در روزاول}}{\text{سطح زخم در روز اول}} \times ۱۰۰$$

χ= روز اندازه‌گیری سطح زخم

[Downloaded from tumj.tums.ac.ir on 2022-11-27]

www.SID.ir

Archive of SID

همچنین از نرم‌افزار Graph Pad Prism8، آنالیزهای ANOVA و Kruskal-Wallis و همین‌طور آزمون‌های مقایسه‌ای چند جانبه Tukey و Dunn's post hoc test استفاده گردید.

در روزهای ۷، ۱٤، ۲۱ رت‌ها کشته و از بستر زخم و پوست سالم اطراف آن نمونه‌هایی با ضخامت شش میکرون جهت بررسی میکروسکوپی و RT-PCR تهیه شد. بررسی میانگین تعداد عروق خونی، سلول‌های التهابی (نوتروفیل-لنفوسیت-ماکروفاژ) و تعداد سلول‌های فیبروبلاست و میوفیبروبلاست، در تمامی گروه‌های مورد مطالعه از طریق رنگ‌آمیزی H&E (با بزرگنمایی ٤۰X میکروسکوپ نوری) و با بررسی ۱۰ میدان میکروسکوپی در چهار رت انجام و توسط Image J ارزیابی شد.

از رنگ‌آمیزی تری کروم ماسون (Masson's trichrome staining) برای رنگ‌آمیزی اختصاصی رشته‌های کلاژن استفاده کردیم. به‌منظور امتیازدهی به پارامترهای بهبودی از جدول اسکوربندی استاندارد Abramov بهره بردیم. در طی روزهای ۷، ۱٤ و ۲۱، چهار رت از هر گروه از نظر میزان رسوب کلاژن، التهاب، نورگزایی، ری‌اپیتلیزاسیون و گرانولاسیون بافتی بررسی شدند و سپس از Kruskal-Wallis test و Dunn's post hoc test استفاده کردیم.

از تکنیک RT-PCR (واکنش زنجیره‌ای پلیمراز رونویسی معکوس) به‌منظور بررسی بیان ژن TGF-β1 استفاده گردید. استخراج RNA از بافت‌ها، برطبق پروتکل شرکت سازنده (Kiagene, Germany) انجام گرفت (جدول ۱).

بررسی درجه خلوص RNA استخراج شده با اسپکتروفتومتری ارزیابی شد. پس از استخراج RNA با خلوص و غلظت بالا و بر طبق پروتکل شرکت سازنده (Fermentas, USA)، cDNA سنتز شد. پس از آن از واکنش PCR برای تکثیر cDNA استفاده شد تا برای مطالعه بیشتر مورد استفاده قرار گیرند. مراحل PCR توسط دستگاه Astercycler (Hamburg, Germany) انجام گرفت. پس از انجام مراحل PCR، از تکنیک الکتروفورز در ژل آگارز، برای بررسی تعداد و قطعات تولید شده و اندازه آن‌ها استفاده شد.

یافته‌ها

نتایج حاصل از اندازه‌گیری‌های سطح زخم، کاهش نسبی در اندازه سطح زخم را در تمامی گروه‌های آزمایش از روز چهارم به بعد نشان داد.

براساس تصاویر فتوماکروسکوپیک، بیشترین میزان پوشش زخم در روز پایانی مطالعه در گروه تیمار شده با لوسیون +BM-MSCs و پس از آن گروه لوسیون به‌تنهایی مشاهده شد. کمترین میزان پوشش نیز در گروه کنترل مشاهده گردید (شکل ۱).

نتایج ارزیابی درصد بهبودی زخم سوختگی در شش گروه مورد مطالعه، در روزهای ٤، ۷، ۱۰، ۱٤، ۱۷ و ۲۱ در نمودار ۱ نشان داده شده است. درصد بهبودی در تمامی گروه‌ها از روز هفتم افزایش یافته است به طوری‌که در روزهای ۱۰، ۱٤، ۱۷ و ۲۱، بیشترین میزان افزایش بهبودی مربوط به گروه درمان ترکیبی و سپس گروه لوسیون، با اختلاف معنادار P<۰/۰۰۰۱ نسبت به سایر گروه‌ها می‌باشد.

در روز پایانی مطالعه، درصد بهبودی به‌ترتیب از بیشتر به کمتر مربوط به گروه‌های درمان ترکیبی، لوسیون، سلولی، سیلور سولفادیازین، محیط کشت و در نهایت کنترل می‌باشد به طوری‌که گروه درمان ترکیبی درصد بهبودی نزدیک با ۱۰۰٪ را نشان می‌دهد.

در تصاویر فتومیکروسکوپیک براساس رنگ‌آمیزی H&E، کیفیت شکل‌گیری اپیدرم به‌ترتیب در گروه‌های تیمار شده با درمان ترکیبی و سپس لوسیون بهتر از سایر گروه‌ها بود و بسته شدن زخم سوختگی در گروه کنترل با تاخیر بیشتری صورت گرفت.

جدول ۱: توالی پرایمر

	Template strand	Length	Start	Stop	Tm	GC%
Forward primer	AGGAGACGGAATACAGGGCT	20(plus strand)	775	794	60.03	55.00
Reverse prime	GGATCCACTTCCAACCCAGG	20(minus strand)	1079	1060	60.03	60.00

Product length: 305

[Downloaded from tumj.tums.ac.ir on 2022-11-27]

www.SID.ir

Archive of SID

در روز پایانی مطالعه در گروه‌های کنترل و DMEM همچنان وجود التهاب مشهود است در حالی‌که در گروه‌های درمان ترکیبی و تیمار شده با لوسیون به‌تنهایی، اپیدرم به‌طور کامل بسته شده و پوست در حال شاخی شدن است (شکل ۲). شکل ۳، نمای میکروسکوپی بستر سوختگی، براساس رنگ‌آمیزی تری کروم ماسون در گروه‌های درمان ترکیبی و کنترل در روز ۲۱ با بزرگنمایی X۱۰ و X۲۰ نشان می‌دهد.

در گروه درمان ترکیبی اپیتلیزاسیون رخ داده و اپیدرم به‌طور کامل بسته شده و پوست در حال شاخی شدن است. رشته‌های کلاژن نیز فراوان بوده و کم کم بالغ می‌شوند و رنگ آبی به خود گرفته‌اند. در گروه کنترل، زخم باز است و تازه رشته‌های کلاژن نابالغ در حال شکل‌گیری هستند و رنگ آبی به خود نگرفته‌اند.

براساس نمودار ۲ قسمت الف، تمام گروه‌ها در روز ۱۴ بیشترین میانگین رگ‌زایی را داشتند که این میزان در گروه درمان ترکیبی با اختلاف معنادار P<۰/۰۱ نسبت به گروه کنترل بالاترین میزان را داشت و پس از آن گروه لوسیون با اختلاف معنادار P<۰/۰۵ در مقایسه با گروه کنترل قرار داشت.

قسمت ب بیانگر تعداد سلول‌های التهابی می‌باشد که بیشترین میانگین التهاب در تمام گروه‌ها در روز هفتم مشاهده شد. گروه درمان ترکیبی در روزهای ۷ و ۱۴ با اختلاف معنادار P<۰/۰۰۱ نسبت به گروه کنترل دیده شد که این میزان در روز ۲۱ به P<۰/۰۱ رسید. در قسمت ج در تمام دوره‌های بررسی گروه درمان ترکیبی با اختلاف معنادار P<۰/۰۰۱ و پس از آن گروه لوسیون با اختلاف معنادار P<۰/۰۵ در مقایسه با گروه کنترل، دارای بیشترین تعداد سلول‌های فیبروبلاست می‌باشند.

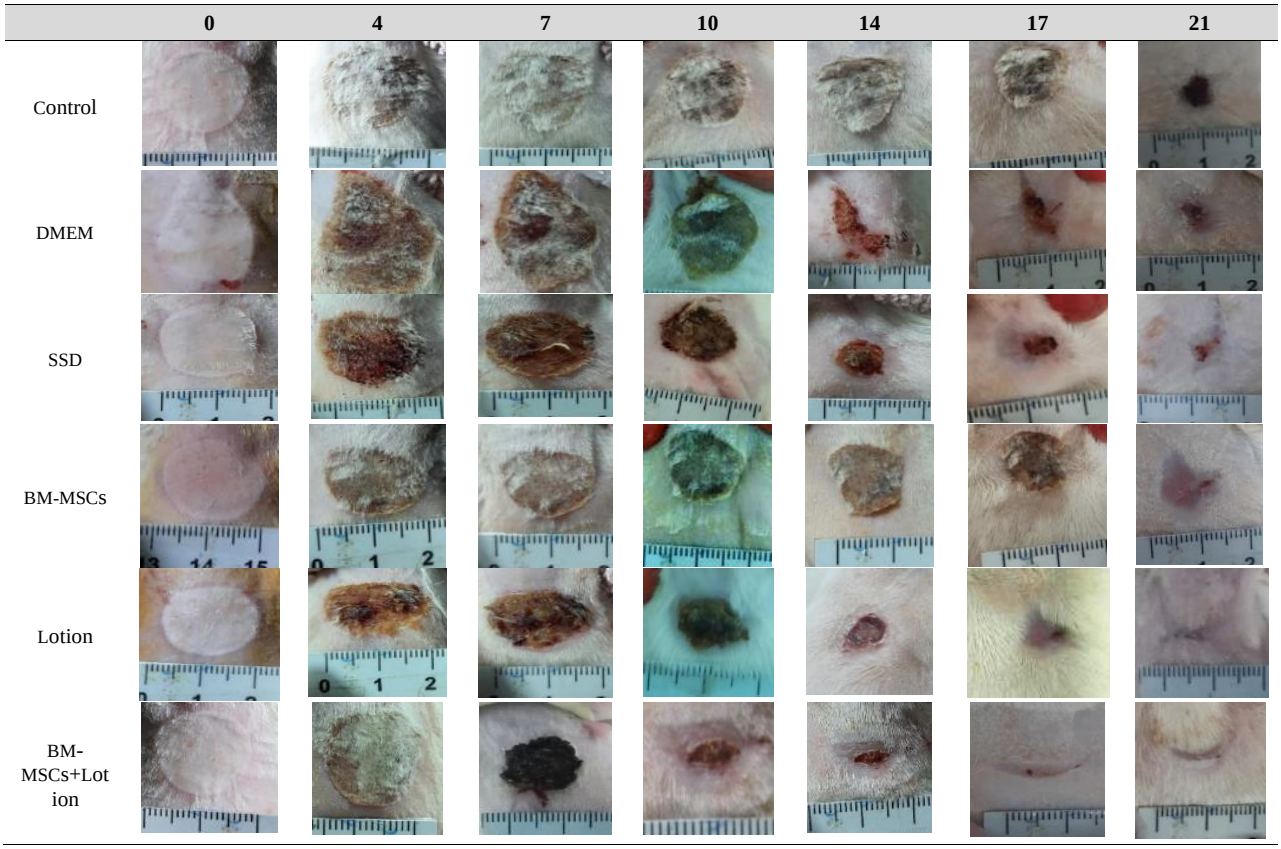

شکل ۱: نمای ماکروسکوپیک بهبودی سطح زخم سوختگی در طی روزهای صفر، ٤، ۷، ۱۰، ۱٤، ۱۷ و ۲۱ در گروه‌های مورد مطالعه

[Downloaded from tumj.tums.ac.ir on 2022-11-27]

www.SID.ir

Archive of SID

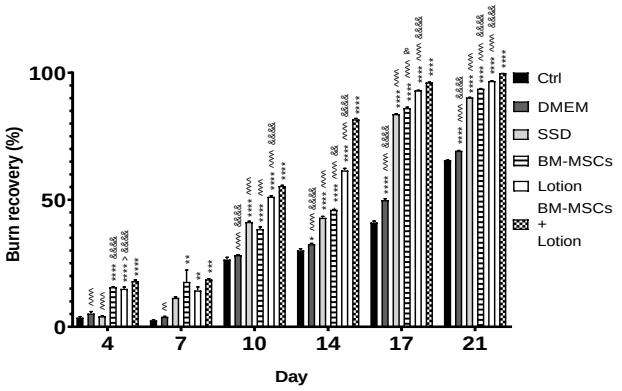

نمودار ۱: نمودار ستونی درصد بهبودی زخم در تمامی شش گروه مورد مطالعه در روزهای ٤، ۷، ۱۰، ١٤، ۱۷ و ۲۱. (داده‌ها برحسب mean±SEM می‌باشد. آنالیز آماری در هر روز به‌صورت Ordinary one-way ANOVA است. علامت * در مقایسه با گروه کنترل، علامت ^ در مقایسه با گروه اصلی و علامت & در مقایسه با گروه SSD است. ۱ علامت معادل P<۰/۰۵، ۲ علامت معادل P<۰/۰۱، ۳ علامت معادل P<۰/۰۰۱، ٤ علامت معادل P<۰/۰۰۰۱. سطح معناداری براساس Tukey's multiple comparisons test می‌باشد.

(الف) (ب) (ج)

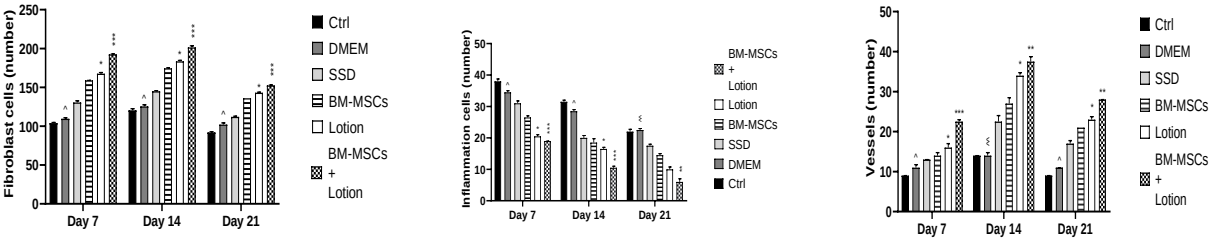

نمودار۲: نمودارهای ستونی میانگین تعداد عروق (الف)، میانگین تعداد سلول‌های التهابی (ب)، میانگین تعداد سلول‌های فیبروبلاست (ج)، درتمامی شش گروه مورد مطالعه در روزهای ۷، ١٤ و ۲۱. (داده‌ها برحسب median±IQR می‌باشد و هر یک علامت معادل تفاوت معنادار P<۰/۰۵، دو علامت معادل P<۰/۰۱، سه علامت معادل P<۰/۰۰۱ و چهار علامت معادل P<۰/۰۰۰۱ در نظر گرفته شده است. *= در مقایسه با گروه Ctrl، ^= در مقایسه با گروه BM-MSCs+Lotion و & در مقایسه با گروه SSD می‌باشد. آنالیز آماری در هر روز به‌صورت Kruskal-Wallis test است و سطح معناداری براساس Dunn's multiple comparisons test می‌باشد).

بررسی هیستوپاتولوژیکی اسکور رسوب کلاژن، التهاب، نو رگ‌زایی (Neovascularization)، ری‌اپیتلیزاسیون وگرانولاسیون بافتی، براساس سیستم اسکوربندی Abramov's در روزهای ۷، ١٤ و ۲۱ در نمودار ۳ گنجانده شده است. اسکور رسوب کلاژن (الف) در تمام گروه‌ها در روز ۲۱ افزایش داشته است. هرچند این میزان در گروه درمان ترکیبی با اختلاف معنادار P<۰/۰۵ در مقایسه با گروه کنترل بیشترین مقدار بود. اسکور التهاب (ب) در تمام گروه‌ها در روز ۲۱ به کمترین میزان خود رسیده است. هرچند این مقدار در گروه درمان ترکیبی و لوسیون در کمترین حد است.

گروه درمان ترکیبی در روزهای ۷ و ١٤ دارای اختلاف معنادار P<۰/۰۵ با گروه کنترل و DMEM می‌باشد. در روز پایانی مطالعه بیشترین اسکور التهاب را گروه کنترل به نمایش گذاشت. اسکور رگ‌زایی (ج) در روز ۲۱ در تمام گروه‌ها افزایش یافته است که این میزان در گروه درمان ترکیبی با سطح معناداری P<۰/۰۵ نسبت به گروه کنترل بیشترین میزان را دارد. گروه‌های کنترل و DMEM در روزهای ۷ و ١٤ نتایج مشابهی را نشان دادند. اسکور ری اپیتلیزاسیون (د) در گروه‌های درمان ترکیبی، لوسیون، سلولی و SSD، از روز ١٤ افزایش یافته است. در روز ۲۱ بیشترین اسکور ری‌اپیتلیزاسیون متعلق به گروه درمان ترکیبی و پس از آن گروه لوسیون می‌باشد هرچند که گروه درمان ترکیبی دارای اختلاف معنادار P<۰/۰۵ نسبت به گروه کنترل می‌باشد.

[Downloaded from tumj.tums.ac.ir on 2022-11-27]

www.SID.ir

Archive of SID

در ابتدای مطالعه اسکور گرانولاسیون (ه) در تمام گروه‌ها افزایش یافته است. اسکور گرانولاسیون بافتی (ه) در روزهای ۷ و ۱٤، در گروه درمان ترکیبی بیشتر می‌باشد که در روز ۱٤ دارای اختلاف معنادار P<۰/۰۵ با گروه کنترل می‌باشد. روز ۲۱ در گروه درمان ترکیبی، اسکور گرانولاسیون به‌طور چشمگیری و با سطح معناداری P<۰/۰۵ نسبت به گروه کنترل، کاهش یافته است.

به‌منظور ارزیابی میزان بیان ژن TGF-β در روزهای ۷، ۱٤ و ۲۱ از تکنیک RT-PCR بهره بردیم. اطلاعات به‌دست آمده را در قالب شکل ٤ و نمودار ٤ بیان کردیم. نتایج، بیانگر افزایش بیان ژن در گروه درمان ترکیبی در مقایسه با سایر گروه‌ها و با سطح معناداری P<۰/۰۰۰۱ در مقایسه با گروه کنترل بود.

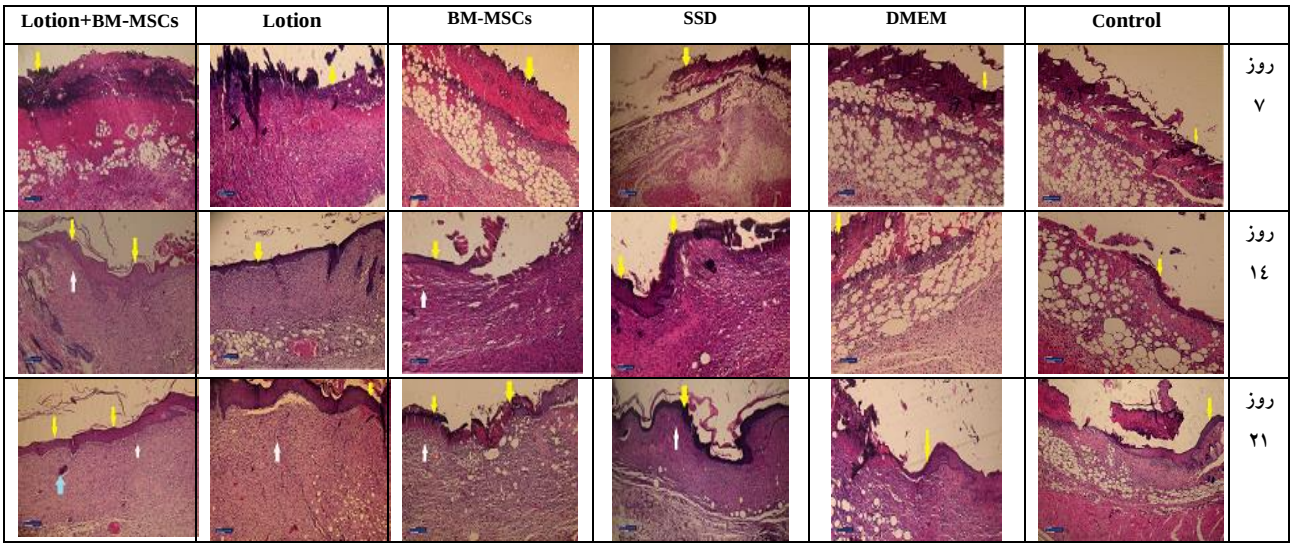

شکل ۲: نمای میکروسکوپی بستر سوختگی رت در گروه‌های مختلف با رنگ‌آمیزی هماتوکسیلن-ائوزین در روزهای ۷، ۱٤ و ۲۱ و با بزرگنمایی۱۰×.(پیکان زرد نشان‌دهنده تشکیل اپیدرم، پیکان سفید نشان‌دهنده تشکیل جوانه‌های عروقی و عروق، پیکان آبی نشان‌دهنده تشکیل فولیکول مو می‌باشد).

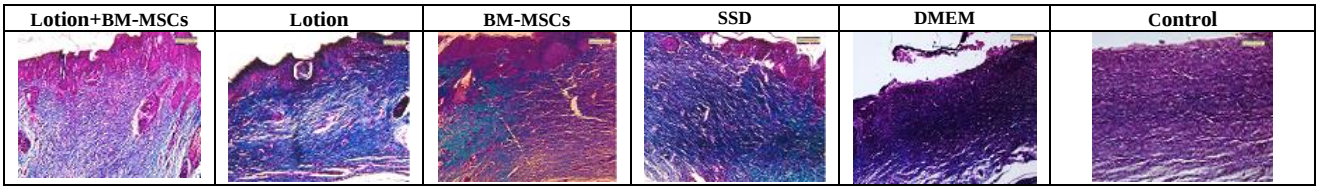

شکل۳: نمای میکروسکوپی بستر سوختگی رت در گروه‌های مختلف با رنگ‌آمیزی تری کروم ماسون در روز ۲۱ و با بزرگنمایی۲۰x. (پیکان رشته‌های کلاژن را نشان می‌دهد).

[Downloaded from tumj.tums.ac.ir on 2022-11-27]

www.SID.ir

Archive of SID

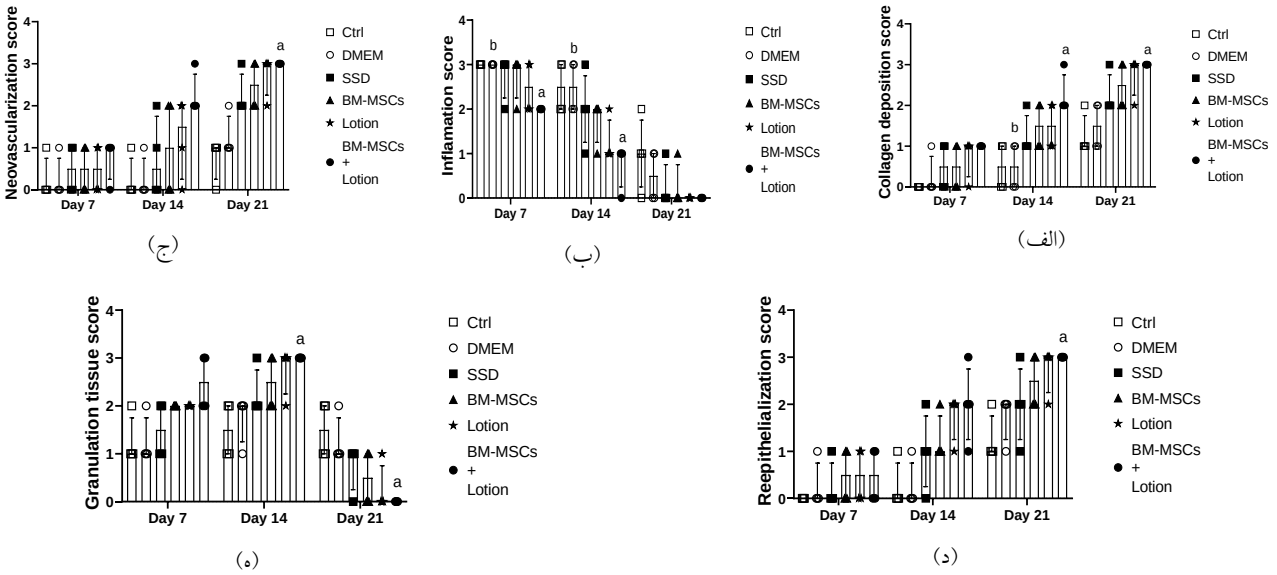

نمودار ۳: بررسی هیستوپاتولوژیکی اسکور رسوب کلاژن (الف)، التهاب (ب)، نو رگزایی (ج)، ری اپیتلیزاسیون (د) وگرانولاسیون بافتی (ه)، در بستر زخم براساس اسکوربندی Abramov's histological scoring system در روزهای ۷، ۱٤ و ۲۱. (ستون‌ها برحسب median±IQR است. آنالیز آماری در هر روز به‌صورت Kruskal-Wallis test است. a= در مقایسه با گروه Ctrl، b= در مقایسه با گروه BM-MSCs+Lotion و c= در مقایسه با گروه SSD است. هر علامت معادل تفاوت معنادار P<۰/۰۵ است. سطح معناداری براساس Dunn's multiple comparisons test می‌باشد).

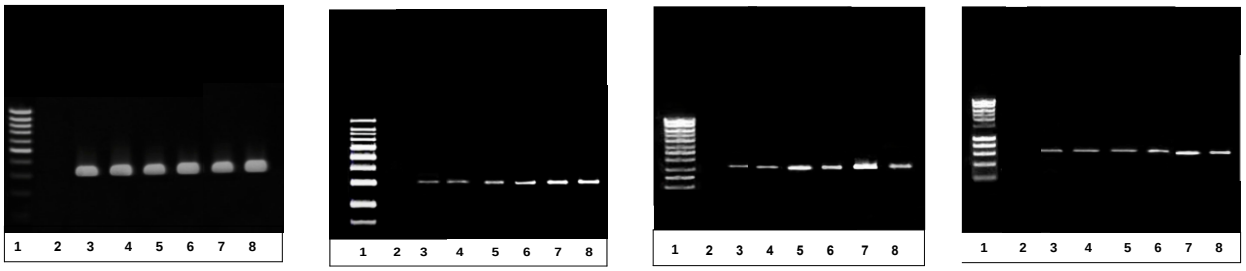

1-Ladder 100 bp, 2- Negative control (H_2O) of PCR, 3- Negative control of TGF-β (Health), 4- DMEM, 5- SSD, 6-BM-MSCs, 7-Lotion& BM-MSCs, 8- Lotion .PCR size: 305 bp

شکل ٤: نوار PCR بیان ژن TGF-β در روز ۲۱ در تمامی شش گروه مورد مطالعه در (الف) روز ۷، (ب) روز ۱٤، (ج) روز ۲۱ و (د) نوار PCR بیان Gapdh (Internal control) در تمامی شش گروه مورد مطالعه.

[Downloaded from tumj.tums.ac.ir on 2022-11-27]

www.SID.ir

Archive of SID

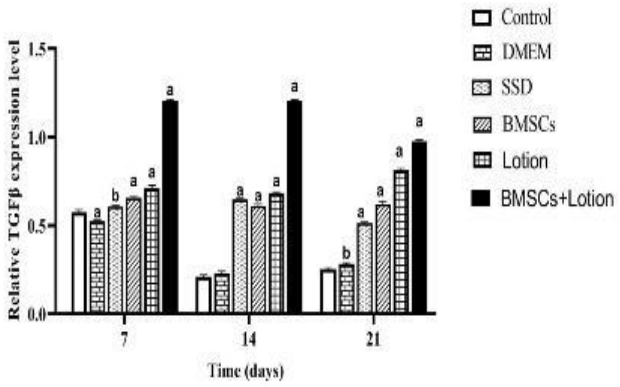

نمودار ٤: بررسی میزان بیان ژن TGF-β در روز ۷ و ١٤ و ۲۱ در تمام شش گروه آزمایشی (اطلاعات ژل بیان ژن توسط Imaje j و One Way ANOVA بررسی شد. مقایسه گروه کنترل با گروه‌های دیگر P<۰/۰۰۰۱ با علامت a و P<۰/۰۵ با علامت b).

بحث

در مطالعه‌ای که به منظور بررسی مقایسه‌ای اثر درمانی PRP اتولوگ و عسل در ترمیم زخم‌های پوستی در گوسفند انجام گرفت، فواید درمانی استفاده از عسل و PRP در مدیریت زخم‌های پوستی تایید شد. به طوری‌که در گروه‌های PRP و عسل در مقایسه با گروه کنترل و در روز ۲۱، ری اپیتلیزاسیون با شکل‌گیری بافت‌های کاملا متحد انجام گرفت.

در آنالیزهای اسکوربندی، تفاوت آشکاری در ری‌اپیتلیزاسیون زخم‌های تیمار شده با PRP و عسل ثبت نشد.[۲۰] همچنین مطالعه‌ای مقایسه‌ای به‌منظور ارزیابی تاثیر عسل و ۱٪ SSD به‌عنوان درمانی رایج، در سوختگی‌های سطحی انجام گرفت و عسل نتایجی بهتر را نشان داد.[۲۱] مطالعه‌ای دیگر نیز، تاثیرات مفید عسل در زنده مانی و تکثیر فیبروبلاست درمال در ترمیم زخم‌های پوستی را نشان داد.[۲۲] پروپولیس نیز به‌دلیل محتوای بالای فلاونویید نقش مهمی در کاهش پراکسیداسیون لیپیدی و افزایش رگزایی، میزان اپیتلیزاسیون و جمع‌شدگی زخم دارد.[۲۳]

طی مطالعه‌ای که توسط HAN و همکاران صورت گرفت، تاثیر قابل ملاحظه کرم پوستی پروپولیس ۵۰٪ در مقایسه با SSD و به‌منظور درمان زخم‌های ناشی از سوختگی، به اثبات رسید.[۲٤] بررسی تاثیر هم‌افزایی عسل و پروپولیس در درمان زخم‌های پوستی، در قالب مطالعه‌ای ارایه شد و تفاوت قابل ملاحظه‌ای در درصد و مساحت زخم گروه تیمار شده با عسل و پروپولیس در مقایسه با گروه کنترل مشاهده گردید. علاوه بر آن در گروه تیمار شده با عسل و پروپولیس، تعداد فیبروبلاست، ماکروفاژ، نوتروفیل و فیبرهای کلاژن با گروه کنترل اختلاف معناداری نشان داده و تعداد عروق نیز به‌طور آشکاری افزایش یافت.[٦] همچنین مطالعه‌ای به‌منظور مقایسه میزان تاثیر ژل آلوئه‌ورا در مقایسه با SSD و نیتروفورازن انجام گرفت که نتایج بیانگر تسریع در اپیتلیزاسیون در درمان با ژل آلوئه‌ورا بود.[۳]

در پژوهشی که توسط Shahanipour و همکارش، به‌منظور بررسی اثرات درمانی عسل و آلوئه‌ورا بر زخم سوختگی انجام گرفت، میزان پتانسیل درمانی عسل و آلوئه‌ورا به‌صورت ترکیبی و جدا از هم بر زخم‌های سوختگی درجه دو ارزیابی و مشاهده شد که در گروه دریافت‌کننده همزمان عسل و آلوئه‌ورا نسبت به گروه‌های دریافت کننده عسل و آلوئه‌ورا به تنهایی، مساحت زخم سوختگی کاهش و میزان بهبودی افزایش داشت. گروه دریافت کننده عسل، کاهش مساحت زخم را بیشتر از گروه دریافت کننده آلوئه‌ورا نشان داد.[۵]

مطالعه‌ای نیز در جهت مقایسه تاثیر پروپولیس و آلوئه‌ورا در التیام زخم‌های دیابتی و غیردیابتی انجام گرفت و طبق بررسی‌های هیستوپاتولوژیکی تفاوت قابل ملاحظه‌ای در گروه‌های دیابتی و غیردیابتی تیمار شده با عسل و آلوئه‌ورا مشاهده نشد، به طوری‌که در روز ١٤ ری اپیتلیزاسیون به‌طور کامل انجام گرفته بود.[۲۵]

نتایج مطالعات مذکور با نتایج تحقیق ما در گروه تیمار شده با لوسیون مطابقت داشت. در مطالعات میکروسکوپیک مربوط به گروه لوسیون، در روز هفتم جوانه عروقی تشکیل شد و در روز ۲۱ اپیدرم

[Downloaded from tumj.tums.ac.ir on 2022-11-27]

www.SID.ir

Archive of SID

به‌طور کامل بسته شد. همچنین جوانه عروقی با عروق اصلی جایگزین شد که می‌تواند با افزایش بیان ژن TGF-β توجیه گردد. گروه لوسیون در روز های ۷ و ۱٤ پس از گروه درمان ترکیبی، بیشترین میزان اسکورگرانولاسیون را نشان داد که این مقادیر در روز ۲۱ پس از گروه درمان ترکیبی به کمترین حد رسید که می‌تواند به‌دلیل تکمیل فرایند ترمیم باشد. همچنین دارای بیشترین اسکور رسوب کلاژن پس از گروه ترکیبی بود که با حضور فعال‌تر سلول‌های فیبروبلاست توجیه می‌گردد. همچنین تعداد سلول‌های التهابی در روز ۲۱ پس از گروه درمان ترکیبی، کمترین مقدار را نشان داد.

سلول‌های بنیادی با افزایش سیتوکین‌های ضدالتهابی و کاهش سیتوکین‌های پیش‌التهابی و با ترشح فاکتورهای رشد مثل TGF-β منجر به ترمیم زخم می‌گردند.[۲٦] در مطالعه‌ای، تاثیر سلول‌های استرومال مغز استخوان در تسریع روند التیام زخم سوختگی گزارش شد که به سبب تحریک شکل‌گیری بافت جوانه‌ای، رگزایی و تکثیر فیبروبلاست به‌همراه رسوب بیشتر کلاژن حاصل شد.[۲۷] همچنین پژوهشی انجام شد که تاثیر سلول‌های بنیادی مزانشیمال آلوژنیک در درمان زخم‌های سوختگی شدید در مطالعه‌ای بالینی را گزارش کرد.[۲۸]

در پژوهشی، نتایج حاصله بیانگر افزایش تکثیر فیبروبلاست، تنظیم سنتز کلاژن و القای آنژیوژنزیس در گروه سلول‌های بنیادی مزانشیمال مغز استخوان بود.[۲۹] در مطالعه‌هایی، تسریع التیام زخم سوختگی در درمان با ترکیب آلوئه‌ورا و سلول‌های بنیادی بیان شد.[۱۳و۳۰]

در مطالعه حاضر، در گروه سلول‌های بنیادی در روز ۱٤ جوانه عروقی تشکیل شد و حضور فراوان فیبروبلاست نیز مشاهده گردید و بیشترین اسکور نورگزایی را پس از گروه‌های درمان ترکیبی و لوسیون نشان داد.

نتایج به‌دست آمده از اندازه‌گیری درصد بهبودی زخم در روز پایانی مطالعه نشان داد که گروه درمان ترکیبی در مقایسه با گروه کنترل، محیط کشت و پماد سولفادیازین دارای سطح معناداری P<۰/۰۰۰۱ می‌باشد که با حضور سلول‌های فیبروبلاست و میوفیبروبلاست قابل توجیه می‌باشد. همچنین در گروه درمان ترکیبی نسبت به گروه سلولی سطح معناداری P<۰/۰۰۱ و نسبت به گروه لوسیون تفاوت معنادار قابل ملاحظه‌ای دیده نشد. همین‌طور نتایج حاصل از تصاویر میکروسکوپیک، درگروه ترکیبی در روز هفتم حضور جوانه عروقی و سلول فیبروبلاست فراوان مشهود است که بیانگر شروع فاز تکثیر می‌باشد و در روز ۲۱ زخم به‌طور کامل بسته شده است و شاخی شدن پوست و تشکیل فولیکول‌های مو نیز مشاهده شد.

در روز ۱٤ بیشترین میزان رگزایی گزارش شد که گروه ترکیبی با اختلاف معنادار P<۰/۰۰۰۱ نسبت به سایر گروه‌ها به‌جز گروه لوسیون در ارجحیت بود و این می‌تواند به‌دلیل افزایش بیان ژن TGF-β باشد. هرچند بیان ژن TGF-β در گروه ترکیبی، در روز ۲۱ کاهش یافت که می‌تواند دلیل آن جلوگیری از تشکیل اسکار و سازمان‌یابی بهتر فیبرهای کلاژن باشد. بیشترین اسکور رسوب کلاژن در تمام دوره‌های بررسی نیز در گروه ترکیبی دیده شد که می‌تواند با حضور فعال‌تر فیبروبلاست در این گروه توجیه گردد که مطابق با نتایج حاصل از رنگ‌آمیزی تری کروم ماسون بود و با نتایج حاصل از اسکور نو رگ‌زایی و ری اپیتلیزاسیون حاکی از ترمیم مطلوب زخم سوختگی می‌باشد.

نتیجه‌گیری: با توجه به نتایج به‌دست آمده در این پژوهش، لوسیون ترمیم کننده به‌دلیل دارا بودن ویژگی‌های ری اپیتلیزاسیون، ضدالتهابی و آنژیوژنزیس، دارای خواص ترمیمی در زخم سوختگی درجه دو می‌باشد. استفاده همزمان سلول‌های بنیادی مزانشیمال با لوسیون، منجر به بهبود و تسریع ترمیم زخم سوختگی شده و با تعدیل التهاب و افزایش سلول‌های فیبروبلاست می‌تواند به‌عنوان درمانی جایگزین در ترمیم زخم‌های سوختگی مورد تحقیق و بررسی بیشتر قرار گیرد. پیشنهاد می‌شود در مطالعات پس از آن اثربخشی استعمال لوسیون مورد بحث و سلول‌های بنیادی از منابع دیگر مورد بررسی قرار گیرد. همچنین مطالعات بیشتر با جامعه آماری بزرگتر ضروری به‌نظر می‌رسد.

سپاسگزاری: این مقاله حاصل پایان‌نامه، تحت عنوان ارزیابی درمان ترکیبی سلول‌های بنیادی مشتق از مغز استخوان (BM-MSCs) و لوسیون ترمیم‌کننده حاوی عسل، پروپولیس و آلوئه‌ورا در بهبود زخم سوختگی درجه دو در مدل حیوانی، در مقطع کارشناسی ارشد علوم تشریح در سال ۱۳۹۹ و کد ۹۸۱۱۳۱٤۰۰۲ می‌باشد که با حمایت دانشگاه علوم پزشکی و خدمات بهداشتی درمانی تهران اجرا شده است.

[Downloaded from tumj.tums.ac.ir on 2022-11-27]

www.SID.ir

Archive of SID

References

1. Monstrey, S. Monstrey S, Hoeksema H, Verbelen J, Pirayesh A, Blondeel P. Assessment of burn depth and burn wound healing potential. *Burns* 2008;34(6):761-9.
2. Takzaree N, Hassanzadeh G, Rouini MR, Keshtkar A, Manayi A, Haajiakhondi A. Histological study of wound repair with topical aloe vera gel in rat. *Tehran Univ Med J TUMS Publications* 2015;73(9):660-7
3. Malek Hosseini A, Ghaffarzadegan R, Alizadeh S A, Ghaffarzadegan R R, Haji Agaei R, Ahmadlou M. Effect of aloe vera gel, compared to 1% silver sulfadiazine cream on second-degree burn wound healing. *Complement Med J* 2013;3(1):418-28.
4. Barchitta M, Maugeri A, Favara G, Magnano San Lio R, Evola G, Agodi A, et al. Nutrition and wound healing: An overview focusing on the beneficial effects of curcumin. *Int J Mol Sci* 2019;20(5):1119.
5. Shahanipour K, Sadeghi M. The therapeutic effects of Aloe vera and Honey on burn wounds in rats. *J North Khorasan Univ of Med* Sci 2016;8(1):71-81.
6. Takzaree N, Hadjiakhondi A, Hassanzadeh G, Rouini MR, Manayi A. Synergistic Effect of Honey and Propolis on Cutaneous Wound Healing in Rats. *Acta Med Iran* 2016;54(4):233-9.
7. Gheibi N, Teimouri H, Kochaki R, Mehri A, Azizi SR, Kiani R, et al. The effects of combination of honey, ostrich oil and propolis on skin wound healing in rats. *J Torbat Heydariyeh Univ Med Sci* 2018;5(4):39-45.
8. Ali ZH, Dahmoush HM. Propolis versus Daktarin (R) in mucosal wound healing. *Life Sci J Acta Zhengzhou Univ Overseas Edition* 2012;9(2):624-36.
9. Chen JS, Wong VW, Gurtner GC. Therapeutic potential of bone marrow-derived mesenchymal stem cells for cutaneous wound healing. *Front Immunol* 2012;3:192.
10. Morales-Mantilla DE, King KY. The role of interferon-gamma in hematopoietic stem cell development, homeostasis, and disease. *Curr Stem Cell Rep* 2018;4(3):264-71.
11. Fu X, Fang L, Li X, Cheng B, Sheng Z. Enhanced wound-healing quality with bone marrow mesenchymal stem cells autografting after skin injury. *Wound Repair Regen* 2006;14(3):325-35. 5–335.
12. Takzaree N, Hassanzadeh G, Rouini MR, Manayi A, Hadjiakhondi A, Majidi Zolbin M. Evaluation of the Effects of Local Application of Thyme Honey in Open Cutaneous Wound Healing. *Iran J Public Health* 2017;46(4):545-51.
13. Oryan A, Alemzadeh E, Mohammadi AA, Moshiri A. Healing potential of injectable Aloe vera hydrogel loaded by adipose-derived stem cell in skin tissue-engineering in a rat burn wound model. *Cell Tissue Res* 2019;377(2):215-27.
14. Wang X, Ge J, Tredget EE, Wu Y. The mouse excisional wound splinting model, including applications for stem cell transplantation. *Nat Protoc* 2013;8(2):302-9.
15. Horniackova M, Bucekova M, Valachova I, Majtan J. Effect of gamma radiation on the antibacterial and antibiofilm activity of honeydew honey. *Eur Food Res Technol* 2017;243(1):81-8.
16. Ounagh AGh, Toukmechi A, AdibHesami M, Ebrahimzade S. Study of the effect of alcoholic propolis extract from beehives of West Azerbaigan against the growth of dermatophyte and non-dermatophyte fungi and analysis of its constituents by GC-MS method. *Med J Urmia Univ Med Sci* 2000;21(3):206-14.
17. Woodbury D, Schwarz EJ, Prockop DJ, Black IB. Adult rat and human bone marrow stromal cells differentiate into neurons. *J Neurosci Res* 2000;61(4):364-70.
18. Khoo YT, Halim AS, Singh KK, Mohamad NA. Wound contraction effects and antibacterial properties of Tualang honey on full-thickness burn wounds in rats in comparison to hydrofibre. *BMC Complement Altern Med* 2010;10:48.
19. Takzaree N, Hassanzadeh G, Rouini MR, Keshtkar A, Manayi A, Haajiakhondi A. Histological study of wound repair with topical aloe vera gel in rat. *Tehran Univ Med J TUMS Publications* 2015;73(9):660-7.
20. Badis D, Ouafa D. Comparative study of the therapeutic efficacy of autologous platelet-rich plasma and honey in healing skin wounds in sheep. *Vet World* 2021;14(8):2170-7.
21. Mashhood AA, Khan TA, Sami AN. Honey compared with 1% silver sulfadiazine cream in the treatment of superficial and partial thickness burns. *J Pakistan Assoc Dermatol* 2006;16(1):14-9.
22. Nordin A, Omar N, Sainik NQAV, Chowdhury SR, Omar E, Saim AB, et al. Low dose stingless bee honey increases viability of human dermal fibroblasts that could potentially promote wound healing. *Wound Med* 2018;23:22-7.
23. Balata GF, Shamardl HE, Abd Elmoneim HM, Hakami AA, Almodhwahi MA. Propolis emulgel: a natural remedy for burn and wound. *Drug Dev Ind Pharm* 2018;44(11):1797-808. -41.
24. Han M, Durmus A, Karabulut E, Yaman I. Effects of Turkish propolis and silver sulfadiazine on burn wound healing in rats. *Rev Méd vét* 2005;156(12):624-7.
25. Mohi-Eldin MM, Allaam AA. Clinical and Pathological Assessment of Aloe Vera and Propolis for Wound Healing in Normal and Diabetic Albino Rats. *Zagazig Vet J* 2017;45(4):314-25.
26. Eryani A, Sukmawati D, Damayanti L, Angmalisang EC, Pawitan JA. The Healing Effect of Adipose-derived Stem Cell Conditioned Medium on Burn Wound Model. *Trends Biomater Artif Organs* 2018;32(1).
27. Soleymani L, Hobbenaghi R, Mokarizadeh A, Zare S, Delirezh N. Effect of allogeneic bone marrow derived stromal cells on induced third-degree skin burn healing in mouse. *Tehran Univ Med J* 2014;72(7).
28. Jeschke MG, Rehou S, McCann MR, Shahrokhi S. Allogeneic mesenchymal stem cells for treatment of severe burn injury. *Stem Cell Res Ther* 2019;10(1):337.
29. Aryan A, Bayat M, Bonakdar S, Taheri S, Haghparast N, Bagheri M, et al. Human Bone Marrow Mesenchymal Stem Cell Conditioned Medium Promotes Wound Healing in Deep Second-Degree Burns in Male Rats. *Cells Tissues Organs* 2018;206(6):317-29.
30. Sharifi E, Chehelgerdi M, Fatahian-Kelishadrokhi A, Yazdani-Nafchi F, Ashrafi-Dehkordi K. Comparison of therapeutic effects of encapsulated Mesenchymal stem cells in Aloe vera gel and Chitosan-based gel in healing of grade-II burn injuries. *Regen Ther* 2021;18:30-37.

[Downloaded from tumj.tums.ac.ir on 2022-11-27]

www.SID.ir

Archive of SID

TUMJ Tehran University Medical Journal, June 2022; Vol. 80, No. 3: 168-179 Original Article

Evaluation of the combined treatment of bone marrow-derived stem cells (BM-MSCs) and restorative lotions containing honey, propolis and aloe vera in the healing of second-degree burn wounds in the animal model

Tahere Abbasi Moayyer, M.Sc. Student.[1]
Aziz Ghahhari, Ph.D.[2]
Tayebeh Rastegar, Ph.D.[1]
Fateme Malek, Ph.D.[1]
Farzane Rezaei Yazdi, Ph.D. Student.[1]
Kamyar Ghaffari Dafchahi, M.Sc. Student.[1]
Nasrin Takzaree, Ph.D.[1*]

1- Department of Anatomy, School of Medicine, Tehran University of Medical Sciences, Tehran, Iran.
2- Burn Research Center, British Colombia University, Vancouver, Canada.

*Corresponding author: Department of Anatomy, School of Medicine, Tehran University of Medical Sciences, Poursina Ave, Tehran, Iran.
Tel: +98-21-88953008
E-mail: takzaree@tums.ac.ir

Abstract

Received: 26 Dec. 2021 Revised: 02 Jan. 2022 Accepted: 15 May. 2022 Available online: 22 May. 2022

Background: One of the most important issues in medical science is the healing of burn wounds. The use of medicinal plants has been common for many years and today cell therapy offers new approaches to the management of skin wound healing. The present study aimed to evaluate the the combination treatment of lotion containing honey, Aloe, and propolis with BM-MSCs in the healing of second-degree burns in animal models.

Methods: this experimental study from October 2020 to November 2020, was performed in the animal house of Tehran University of Medical Sciences. 72 rats with an age range of 3-4 months and a weight of about 200-250 gr, after burns were randomly divided into 6 groups of 12 with study periods of 7, 14 and 21 days. The groups were as following: control (no treatment), Positive control (SSD1%), First experimental (Stem cells), Second experimental(lotion), Third experimental(Stem cells and lotion), and Fourth experimental (DMEM). To measure the percentage of healing from the wound surface on days 0, 4, 7, 10, 14, 17, and 21 photos were taken and the wound surface area was calculated by Image J software. After sacrificing rats, tissue samples were taken on days 7, 14 and 21 after burning induction. Samples were prepared for staining H&E and Trichrome Masson's, as well as RT-PCR examination. The results were analyzed using Graph Pad Prism8 software and Tukey and one-way variance tests.

Results: Treatment preference was with the combination therapy group and then with the lotion group. According to macroscopic and microscopic images of H&E and Trichrome Mason, the highest amount of wound coverage and the presence of mature collagen fibers were also observed in the combination therapy group. The results of statistical analysis and scoring also showed increased epithelization, granulation tissue formation, collagen deposition, angiogenesis and fibroblast cell proliferation, and decreased inflammation in the combination therapy group. The combination therapy group also had the highest expression of the TGF-β gene. (P<0/05)

Conclusion: Due to its epithelialization, anti-inflammatory and angiogenesis properties, the lotion has healing properties in second-degree burn wounds and its simultaneous use with mesenchymal stem cells leads to healing and acceleration of burn wound healing.

Keywords: aloevera, honey, propolis, stem cell, wound healing.

Copyright © 2022 Abbasi Moayyer et al. Tehran University of Medical Sciences. Published by Tehran University of Medical Sciences.
This work is licensed under a Creative Commons Attribution-Non-Commercial 4.0 International license (https://creativecommons.org/licenses/by-nc/4.0/). Non-commercial uses of the work are permitted, provided the original work is properly cited.

[Downloaded from tumj.tums.ac.ir on 2022-11-27]

www.SID.ir